

## TP 29 : Motricité et fonctionnement cérébral

### Activité 1 : Mise en évidence des aires corticales mis en jeu

#### Mise en situation et recherche à mener

Denis Chatelier a subi en 1996 la section accidentelle de ses deux mains par l'explosion d'une fusée artisanale. Originaire de l'Ouest de la France et père de deux enfants, le patient transplanté est âgé de 33 ans. Il exerçait le métier de peintre en bâtiment. 4 ans plus tard, il est opéré et on lui greffe deux mains. Il éprouve des difficultés pour effectuer des mouvements avec sa main gauche et sa main droite. Vous effectuez donc une série d'examens sur votre patient. A la lecture des résultats, expliquez-lui dans un rapport médical l'origine des difficultés motrices rencontrées et rassurez-le quant à la possibilité qu'il recouvre prochainement la motricité de ses deux mains.

#### Ressources

##### Document : Principe d'un IRM

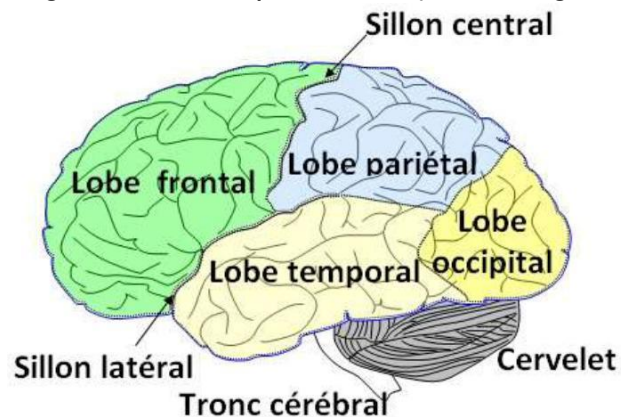
L'exploration du cortex cérébral est réalisable grâce à des techniques d'imagerie cérébrale permettant de visualiser à la fois des images anatomiques (IRM) et des variations d'activité lorsque le sujet effectue une tâche précise (IRMf).

L'exploration du cortex cérébral par imagerie médicale permet de découvrir les aires du cortex cérébral spécialisées à l'origine des mouvements volontaires.

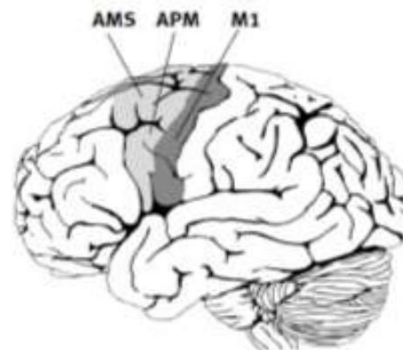
Dans chaque hémisphère cérébral, une aire motrice primaire (dans le lobe frontal), commande directement les mouvements de zones précises du corps. Les neurones d'une région donnée d'une aire motrice primaire commandent un ensemble de muscles permettant la réalisation de mouvements d'une région donnée du corps. L'importance des différents territoires des aires motrices est en relation avec la capacité de mouvements de la partie du corps concernée. Les aires motrices gauches commandent les muscles de la partie droite du corps et inversement : il y a commande contralatérale.

D'autres aires cérébrales (dans les autres lobes) collaborent avec les aires motrices primaires.

L'organisation anatomique du cerveau (vue latérale gauche) Source : [Banque de schéma Dijon](http://www.banque-schema-dijon.fr/)



##### Les aires corticales intervenant dans la motricité



**M1** : aire motrice primaire

**APM** : aire pré-motrice

**AMS** : aire motrice supplémentaire



D'après <http://www.caducee.net/breves/>

**Etape 1 : Concevoir une stratégie pour résoudre une situation problème (durée maximale : 10 minutes)**

**Proposer une démarche d'investigation** permettant de localiser la région du cortex à l'origine des messages moteurs volontaires du patient et montrer que le cortex moteur est capable de se réorganiser et de retrouver son organisation initiale d'avant l'accident.

**Appeler l'examineur pour vérifier votre proposition et obtenir la suite du sujet.**

**Votre proposition peut s'appuyer sur un document écrit (utiliser les feuilles de brouillon mises à votre disposition) et/ou être faite à l'oral.**

**Etape 2 : Mettre en œuvre un protocole de résolution pour obtenir des résultats exploitables**

**Mettre en œuvre le protocole** d'observation des images médicales du patient avant et après la greffe pour **localiser** la région du cortex à l'origine des messages moteurs volontaires du patient et montrer que son cortex moteur est capable de retrouver son organisation initiale d'avant l'accident.

**Ouvrir le logiciel Eduanatomiste. Cliquer sur l'icône**



**« charger depuis neuropeda ». Puis cliquer sur + fonction , puis sur + relation, puis + locomotion.**

**Choisir les fichiers** images d'IRM anatomiques et

fonctionnelles des sujets 13111 et 13112 sains, sujets qui réalisent la même tâche motrice : mouvement de la main droite (MotriciteMainDroiteVersusGauche) et gauche (MotriciteMainGaucheVersusDroite)

**Appeler l'examineur pour vérifier les résultats et éventuellement obtenir une aide.**

**Etape 3 : Présenter les résultats pour les communiquer**

Sous la forme de votre choix, **traiter les données obtenues** pour les **communiquer**.

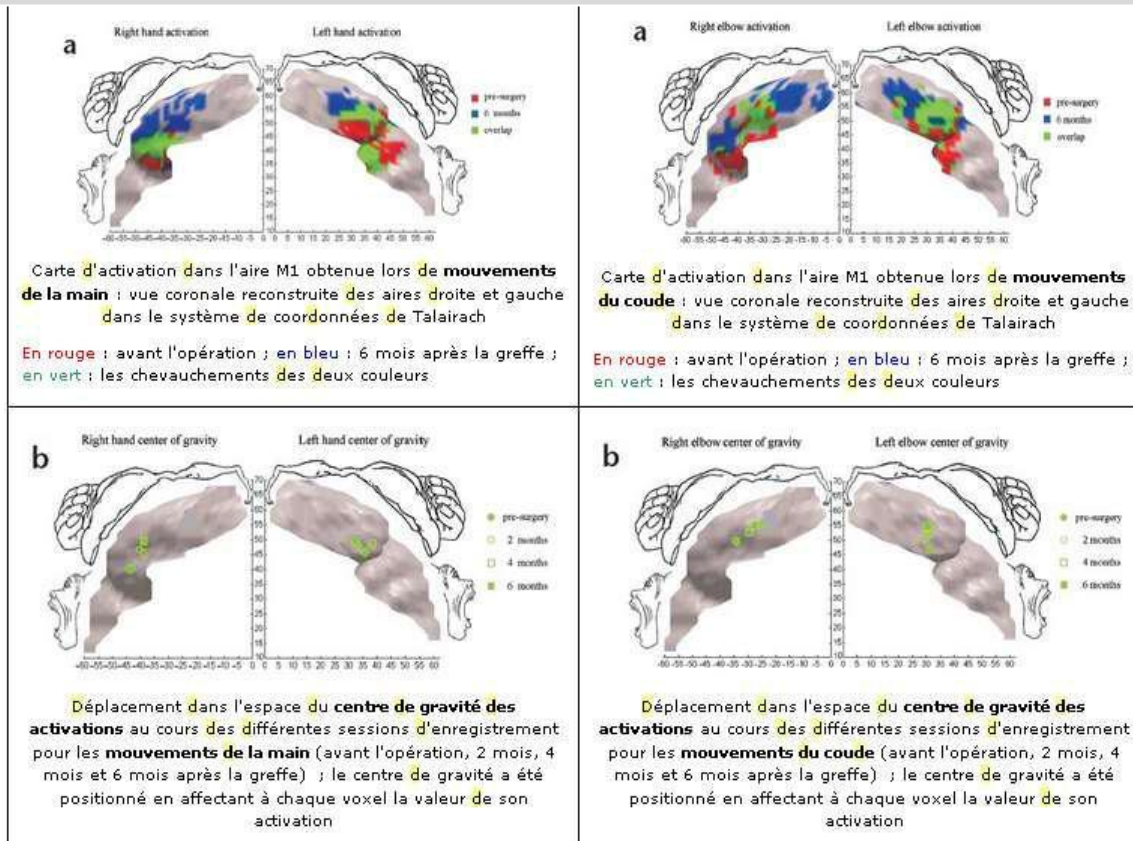
**Répondre sur la fiche-réponse candidat, appeler l'examineur pour vérification de votre production.**

**Etape 4 : Exploiter les résultats obtenus pour répondre au problème**

**Exploiter les résultats pour localiser** la région du cortex à l'origine des messages moteurs volontaires du patient et montrer que son cortex moteur est capable de retrouver son organisation initiale d'avant l'accident.

**Répondre sur la fiche-réponse candidat.**

**Matériel disponible et protocole d'utilisation du matériel**



**Table 1. Time course of the center of gravity of M1 activations for the hand and elbow, for the different exams.**

Movement	Before surgery			2 months			4 months			6 months			Change in distance (before surgery versus 6 months afterward)
	x	y	z	x	y	z	x	y	z	x	y	z	
Right hand	-42	-22	40	-40	-25	46	-39	-25	45	-39	-27	48	10 mm
Left hand	36	-18	46	33	-23	49	38	-21	48	33	-22	49	6 mm
Right elbow	-34	-29	49	-26	-33	54	-30	-31	52	-28	-32	54	8 mm
Left elbow	31	-23	47	29	-28	51	30	-26	52	30	-26	54	7 mm

Values are in Talairach coordinates.

Position du centre de gravité des activations dans l'aire M1 pour les mouvements des mains et des coudes avant l'opération, 2 mois, 4 mois et 6 mois après la greffe (coordonnées dans le système de Talairach)

**Protocole de l'obtention des images :**

4 examens avec IRMf ont été réalisés et superposés : le premier, 6 mois avant l'opération, les suivants, 2, 4 et 6 mois après la greffe. A chaque fois, le sujet a réalisé 4 tâches :

- flexion et extension des 4 derniers doigts de la main droite
- flexion et extension du coude droit
- flexion et extension des 4 derniers doigts de la main gauche
- flexion et extension du coude gauche.

Avant la greffe, les tâches concernant les doigts étaient réalisées en suivant la contraction des muscles de l'avant-bras dédiés au mouvement des doigts.

Le résultat a été présenté sous la forme de carte corticale contenant la zone du cortex moteur primaire activée, et en plaçant le centre de gravité de la zone activée.

*D'après extrait d'article "Cortical reorganization in motor cortex after graft of both hands" (Nature neuroscience, volume 4 no 7, pp. 691-692, juillet 2001)*

1. Comparer l'évolution au cours du temps des zones activées par le mouvement des mains pour montrer quelles sont les zones corticales qui sont activées lors de mouvements volontaires du patient.
2. Comparer la migration des zones activées par le mouvement des mains et le mouvement des coudes puisque le coude avant l'opération est commandé par une zone normalement affectée aux mains.
3. Comparer la carte motrice finale à la référence de l'homoncule pour montrer le retour à une organisation initiale d'avant l'amputation.